


РОССИЙСКАЯ

ISSN 1810-4800



9 771810 480009

ОТОРИНОЛАРИНГОЛОГИЯ



ЕДИНСТВЕННОЕ ОФИЦИАЛЬНОЕ НАУЧНО-ПРАКТИЧЕСКОЕ ИЗДАНИЕ
НАЦИОНАЛЬНОЙ МЕДИЦИНСКОЙ АССОЦИАЦИИ ОТОРИНОЛАРИНГОЛОГОВ

№ 2 (93) 2018

RUSSIAN OTORHINOLARYNGOLOGY



МЕДИЦИНСКОЕ ОБОРУДОВАНИЕ

azimut азимут
медгруп

- РАБОЧЕЕ МЕСТО
ОТОЛАРИНГОЛОГА
- ВИДЕОСИСТЕМЫ
- ОСВЕТИТЕЛИ
- КОАГУЛЯТОРЫ
- МОТОРНЫЕ СИСТЕМЫ
- МИКРОСКОПЫ
- ЭНДОСКОПЫ
- ИНСТРУМЕНТЫ
- АУДИОЛОГИЧЕСКОЕ
ОБОРУДОВАНИЕ
- ЛАЗЕРНЫЕ
СИСТЕМЫ

СЛУХОВАЯ ИМПЛАНТАЦИЯ

www.usharik.ru

- КОХЛЕАРНЫЕ ИМПЛАНТЫ
- ИМПЛАНТ СРЕДНЕГО УХА
- ИМПЛАНТ КОСТНОЙ
ПРОВОДИМОСТИ
- СЛУХОВЫЕ АППАРАТЫ
КОСТНОЙ ПРОВОДИМОСТИ
- СЛУХОВОЙ ИМПЛАНТ
SYNCHRONY ПОЗВОЛЯЕТ
ПРОВОДИТЬ МРТ
ДО 3 Тл
БЕЗ УДАЛЕНИЯ
МАГНИТА



ПРОГРАММА РЕАБИЛИТАЦИИ ДЕТЕЙ С ОГРАНИЧЕННЫМИ ВОЗМОЖНОСТЯМИ ПО СЛУХУ

www.azimut.spb.ru • www.azimut.su • (812) 327-8777



УМЕНЬШЕНИЕ НАГРУЗКИ ДЕКОНГЕСТАНТАМИ В ЛЕЧЕНИИ ОСТРОГО ИНФЕКЦИОННОГО РИНОФАРИНГИТА У ДЕТЕЙ

Киселев А. Б., Чаукина В. А.

ФГБОУ ВО «Новосибирский государственный медицинский университет»

Минздрав России, 630091, г. Новосибирск, Россия

(Зав. каф. оториноларингологии- проф. А. Б. Киселев)

REDUCING THE LOAD DECONGESTANTS IN THE TREATMENT OF ACUTE INFECTIOUS RHINOPHARYNGITIS IN CHILDREN

Kiselev A. B., Chaukina V. A.

State Budgetary Educational Institution of Higher Vocational Education Novosibirsk State Medical University
of Ministry of Healthcare of the Russian Federation, Novosibirsk, Russia

Авторы демонстрируют возможность уменьшения использования сосудосуживающих интраназальных средств у детей с острым инфекционным ринофарингитом. По данным клинических наблюдений с использованием передней активной риноманометрии при нанесении на кожу лица в области наружного носа и щек косметического геля, содержащего комплекс низкомолекулярного полимера гликозаминогликанов и гиалуроновой кислоты, развивается эффект, сопоставимый с действием интраназальных деконгестантов.

Ключевые слова: интраназальные деконгестанты, острый ринофарингит, риноманометрия.

Библиография: 6 источников.

The authors demonstrate the possibility of reducing the use of vasoconstrictive intranasal agents in children with acute infectious rhinopharyngitis. According to clinical observations using anterior active rhinomanometry cosmetic gel containing a complex of low molecular weight polymer glycosaminoglycans and hyaluronic acid when applied to the skin of the face in the area of the external nose and cheeks, develops an effect comparable to the effect of intranasal decongestants.

Keywords: vasoconstrictive intranasal agents, acute infectious rhinopharyngitis, rhinomanometry.

Bibliography: 6 sources.

Сосудосуживающие препараты (деконгестанты) относятся к одним из самых назначаемых лекарственных средств в детской оториноларингологии при комплексном лечении острых и хронических воспалительных заболеваний полости носа и околоносовых пазух [1]. Побочные эффекты от лечения деконгестантами у детей (развитие зависимости, нейротоксикоз, системное альфа-миметическое действие) широко известны. Однако быстрый и достаточно продолжительный противоотечный эффект интраназальных деконгестантов востребован в рамках патогенетического и симптоматического направлений лечения, как при гнойном, так и при аллергическом воспалении [2]. Альтернативы деконгестантам на сегодняшний день нет.

Интраназальные деконгестанты относятся к безрецептурным формам лекарственных средств, поэтому повсеместно распространено бесконтрольное использование сосудосуживающих капель и спреев «для носа». Неограниченное использование этих препаратов привело к

повсеместному распространению «нафтизиновой» зависимости, которая является прямым следствием синдрома отмены интраназальных деконгестантов. Не редкость и случаи обращений за неотложной помощью для детей при передозировке сосудосуживающими препаратами [1-3]. По этой причине любые средства, обладающие сопоставимым противоотечным действием, но не имеющие побочных эффектов деконгестантов, вызывают огромный интерес.

Избежать пагубного влияния противоотечной терапии на состояние реснитчатого эпителия, предотвратить развитие «нафтизиновой» зависимости можно, если исключить прямой контакт препарата со слизистой оболочкой полости носа с одной стороны и устранить паретическое расширение венозной подслизистой сети без нарушения артериального кровоснабжения слизистой оболочки полости носа. Доклиническое исследование (ФГБУН «НИОХ им. Н. Н. Ворожцова» Сибирского отделения РАН, 2016), клиническая апробация у взрослых пациентов (ФГБОУ ВО



«Московский государственный медико-стоматологический университет им. А. И. Евдокимова» Министерства здравоохранения Российской Федерации, 2016) показал, что решить эти задачи оказалось возможным, используя косметический гель, в состав которого входит комплекс низкомолекулярного гликозаминогликанового полимера и гиалоурановой кислоты, который назван «R-комплекс» [5]. Противоотечный эффект со стороны слизистой оболочки полости носа возникает в ответ на нанесение геля на кожный покров наружного носа и кожный покров лица в зоне проекции параназальных синусов. В состав комплекса не входят фармацевтические субстанции. В полном составе этот комплекс был выделен из косметической маски по уходу за кожей лица. Помимо выраженного косметического влияния на кожу лица, у выделенного комплекса найдены эффекты, имеющие клиническое значение в оториноларингологии.

Цель исследования. Продемонстрировать возможность уменьшения использования интраназальных деконгестантов у детей с острым инфекционным ринофарингитом при наружном нанесении комплекса низкомолекулярного гликозаминогликанового полимера и гиалурановой кислоты (R-комплекс®).

Пациенты и методы исследования. Исследование проведено с разрешения Комитета по этике ФГБОУ ВО «Новосибирский государственный медицинский университет» Минздрава России (протокол № 102 от 24.11.2017 г.). Состав R-комплекса соответствует ТУ 9154-002-11822745-2016 от 25.02.2016 г., представляет из себя прозрачный гель без запаха (в дальнейшем - тестируемый гель).

Способ применения тестируемого геля в исследовании - одна процедура включает следующие действия: нанести небольшое количество геля на кожу лица в области носа и щек, через 5 минут повторно нанести небольшое количество геля на кожу лица в области носа и щек. Рекомендовано использовать тестируемый гель по 4 процедуры в день в течение 5 дней.

Вид исследования. Простое открытое рандомизированное сравнительное исследование. Формирование основной и контрольной групп по 20 детей в каждой группе.

В основную и контрольную группы включены больные дети, в возрасте от 3 до 14 лет, с установленным диагнозом «острый инфекционный ринофарингит», $36,6 < t < 38,5$ °C, подлежащие лечению в амбулаторных условиях. Критерием включения в исследование также определено наличие подписанного листа добровольного согласия родителей на осмотр и обследование, участие в исследовании ребенка; подтверждение нарушения носового дыхания риноманометрией.

Детям в обеих группах проведено однотипное лечение с использованием интерферон, а-2b, содержащего противовирусные средства, промывания полости носа изотоническим солевым раствором, нанесением на слизистую оболочку ротоглотки антисептиков и противовоспалительных средств (форма выпуска - спрей, раствор, таблетки для рассасывания). В основной группе в целях противоотечного воздействия использован тестируемый гель по 4 процедуры в день в течение 5 дней. В группе исследования использованы деконгестанты в дозировке по 2 впрыска (у детей 3 лет - по три капли) 3 раза в день в течение 5 дней. Иная терапия, по усмотрению родителей или участкового педиатра, разрешалась с обязательной фиксацией в карте наблюдения.

График исследования. Первый визит включал: сбор жалоб и анамнеза, осмотр, физикальные и инструментальные методы исследования ЛОР-органов, анализ результатов риноманометрии. В основной группе дополнительно проведен тест. После записи риноманометрии на кожу наружного носа и щек в области верхнечелюстных пазух родителями нанесен тестируемый гель. Через 30 минут проведена повторная риноманометрия.

Второй визит осуществлен на 3-й день наблюдения с осмотром ЛОР-органов, записью ринограммы.

Третий визит выполнен на 5-е сутки с осмотром ЛОР-органов, записью ринограммы.

Результаты исследования. В основной группе наблюдались 20 детей, в возрасте от 3 до 14 лет, средний возраст составил $7,1 \pm 1,1$ года ($Me = 6$). Среди них - 10 мальчиков и 10 девочек. Дети в возрасте 3-6 лет, когда глоточная и небные миндалины имеют наибольший размер, влияют на носовое дыхание и течение острых воспалительных заболеваний, составили 60% (12 пациентов) от количества детей в группе. На момент включения в исследование выявлены жалобы:

- на преимущественно серозный насморк - 5 пациентов (25%);
- слизистогнойные выделения из носа - 15 пациентов (75%);
- заложенность носа: сильная - 12 пациентов (60%); умеренная - 8 (40%);
- ушной синдром (боль в ухе и (или) снижение слуха, заложенность) - 20 (100%);
- покраснение глаз, слезотечение - 1 (5%);
- снижение аппетита - 4 (20%).

Оценка носового дыхания родителями. В течение 5 дней наблюдения ежедневно проводилась самооценка родителями (дети старше 7 лет - самостоятельно, под контролем родителей) симптомов острого ринита, отмечались эпизоды использования сосудосуживающих капель (спреев) в нос, нежелательные явления нанесения тестируемого геля на лицо.



К анализу принято 16 анкет. Согласно субъективной оценке на 3-й день наблюдения у подавляющего большинства детей (14 из 16) заложенность носа была мало выражена. Свободное носовое дыхание преобладало с 4-го дня наблюдения. На 5-й день 12 пациентов (75% от числа обследованных) субъективно оценили носовое дыхание как свободное, у 4 пациентов (25%) отмечена незначительная заложенность носа, что при большой доле детей возраста 3-6 лет является хорошим показателем и отражает удовлетворенность родителей результатами лечения.

Использование интраназальных сосудосуживающих средств. В первый день наблюдения для 12 детей в лечении использованы сосудосуживающие средства. Кратность применения 1-3 раза за день. Во второй день наблюдения у 4 детей применены сосудосуживающие средства - 1 раз за день. На третий день сосудосуживающие средства применены однократно у одного ребенка. Далее потребности в сосудосуживающих средствах не возникало.

В контрольной группе наблюдались 20 детей, в возрасте от 3 до 14 лет, средний возраст пациента $6,1 \pm 1,1$ года ($Me = 5,5$). В группе 10 мальчиков и 10 девочек. Дети в возрасте 3-6 лет составили 55% от количества детей в группе.

На момент включения в исследование выявлены жалобы:

- на преимущественно серозный насморк - 3 пациента (15%);
- слизистогнойные выделения из носа - 17 пациентов (85%);
- заложенность носа: сильная - 10 пациентов (50%); умеренная - 10 (50%);
- ушной синдром [боль в ухе и (или) снижение слуха, заложенность] - 20 (100%);
- покраснение глаз, слезотечение - 3 (15%);
- снижение аппетита - 6 (30%).

Оценка носового дыхания родителями. К анализу принято 13 анкет. Согласно субъективной оценке на 3-й день наблюдения у большинства детей наблюдалась умеренная заложенность носа. На 5-й день свободное носовое дыхание отмечено у 6 из 13 пациентов (46,2%). Умеренная заложенность носа сохранялась на 5-й день у 3 пациентов, что может быть связано как с гипертрофией глоточной миндалины, так и с развитием «синдрома отмены» при лечении сосудосуживающими средствами.

Использование интраназальных сосудосуживающих средств в контрольной группе определено протоколом - ежедневно, трехкратно. То есть каждый ребенок из контрольной группы получил за курс лечения не менее 15 доз сосудосуживающего препарата. При сопоставимой положительной динамике состояния носового дыхания в основной и контрольной группах дети в основной группе получили от 1 до 3 доз сосудосуживающего препарата и только в первые три дня наблюдения. В основной группе 3 детей (18,8%) пролечены совсем без использования сосудосуживающих средств.

Объективная оценка носового дыхания. Передняя активная риноманометрия (ПАРМ) проведена на прессотахоспирографе ПТС-14П-01 (риноанометр «Ринолан»), Оценен суммарный объемный поток (СОП) при 150 Па, прирост потока между 75 и 150 Па и прирост потока между 150 и 300 Па, соотношение проходимости в правой и левой половине.

Принято считать, что при ПАРМ ощущение затруднения носового дыхания соответствует показателю суммарного сопротивления носовых структур от 0,29 см³/с и выше, при этом СОП составляет менее 700 см³/с. Степень тяжести назальной обструкции оценена по предложенной Е. В. Носулей, Н. М. Черных (2009) группировке показателей ПАРМ, согласно которой:

I(легкая) степень назальной обструкции: СОП = 699-500 см³/с.

II(умеренная) степень назальной обструкции - СОП = 499-300 см³/с.

III(тяжелая) степень назальной обструкции - СОП = 0-299 см³/с [4].

Согласно этим критериям в обеих группах у детей при включении в исследование преобладала назальная обструкция тяжелой степени (табл. 1).

Проведенный в основной группе эксперимент с двукратным измерением ПАРМ с интервалом 30 минут после нанесения на кожу наружного носа тестируемого геля показал следующую динамику показателей (табл. 2).

В оториноларингологии с помощью ПАРМ известен метод объективной диагностики аллергии с помощью интраназального провокационного теста. При этом считается диагностическим подтверждением изменение СОП на 40% и более

Таблица 1

Назальная обструкция у детей при включении в исследование (абс.)

Группа	Легкая степень	Средняя степень	Тяжелая степень
Основная n = 20	3	7	10
Контрольная n = 20	2	6	12

Примечание: здесь и далее n - количество детей в группе.



Таблица 2

Показатели передней активной риноманометрии у детей основной группы при осмотре на первом визите (М±т)

Этапы измерений	Суммарный объемный поток (см ³ /с)	Процент от нормы
Исходный	294,15±75,3	42,1 ±10,79
Через 30 минут после нанесения тестируемого геля	558,89± 177,01*	79,3±24,88*
* $p < 0,05$ относительно исходного уровня.		

после контакта с аллергеном. (Изменение СОП на 15% и менее - отрицательный результат; изменение СОП в промежутке между 40 и 15% - фактор способствует, но не однозначно именно он является причиной, исследование рекомендуется повторить). То есть изменение СОП на 40% и выше несомненно говорит о том, что изменение носового дыхания связано с примененным причинным фактором [6].

В случае проведенного эксперимента СОП изменился относительно исходного уровня на 88%, что, несомненно, имеет диагностическое значение и указывает на то, что именно тестируемый гель является причиной, вызвавшей улучшение носового дыхания.

Прирост потока позволяет сделать заключение о характере воздушного потока в полости носа (турбулентный, ламинарный, смешанный) и причинах, вызвавших турбулентность. Увеличение потока до 150 Па зависит от самого узкого места (область носового клапана). Относительно данного места турбулентность и завихрения незначительны. В основном имеет место ламинарный ток. С точки зрения диагностики турбулентности (что отражает патологическое распределение воздуха в полости носа при рините) этот интервал малозначим. Ламинарный ток удваивается с удвоением Д. То есть односторонний прирост потока 50% и более в Д указывает на низкое сопротивление (отсутствие препятствий) в самом узком проходе. Прирост менее 50% в Д 75-150 Па при остром рините - типичное состояние. Согласно полученным данным суммарно с левой и правой стороны в Д75-150 Па исходно количество случаев прироста потока более чем на половину определено у 65% наблюдаемых детей основной группы, через 30 минут после нанесения тестируемого геля - у 80% детей основной группы. Увеличение воздушного потока более 15% (а именно на 25%) говорит о том, что воздействующий фактор

способствовал восстановлению ламинарности воздушного потока.

Процентное увеличение потока в Д150- 300 Па в большей степени характеризует физиологическое состояние полости носа (табл. 3).

Прирост 100% и более наблюдается при чисто ламинарном токе (отсутствие препятствий). В данном исследовании рассмотрено как норма.

Прирост 100-80% - в основном ламинарный ток. Часто встречается при узком носе, когда нет заметной разницы в поперечном сечении клапанной области и носовой полости. В данном исследовании рассмотрено как норма.

Прирост 80-41% - смешанный ламинарно-турбулентный поток. Встречается при наличии препятствий, а также при широком поперечном сечении полости носа, что характерно для детей. При СОП более 500 см³/с рассмотрено как норма.

Прирост 40-25% - чисто турбулентный поток вследствие небольшого сужения дыхательного просвета. Патология.

Прирост менее 25% - выраженное сужение дыхательного просвета. Патология.

Согласно проведенным измерениям через 30 минут после нанесения на кожу наружного носа тестируемого геля количество случаев, когда имело место увеличение прироста потока Д150- 300 Па до нормальных значений, увеличилось на 25%. То есть тестируемый гель способствовал восстановлению нормальной траектории движения воздушного потока через полости носа.

Вероятно, что на значение этого показателя оказало большое влияние наличие в составе одной группы и детей в возрасте 3-6 лет и детей старше 6 лет. Анатомические особенности полости носа и носоглотки у детей старшей возрастной группы могут отрицательно влиять на показатель ввиду значимого влияния на носовое дыхание искривления носовой перегородки (3 ребенка), застарелый вывих хряща носовой

Таблица 3

Количество измерений с приростом потока Д150-300 Па, соответствующих норме, n = 18 (%)

Этап измерений	Левая половина	Правая половина
Исходный	25	30
Через 30 минут после нанесения тестируемого геля	45	35



Количество измерений с приростом потока Д150-300Па (ЛП+ПП), соответствующих норме в зависимости от возрастной группы, %

Этап измерений	3-6 лет	7-14 лет
Исходный	67	67
Через 30 минут после нанесения тестируемого геля	100	77

перегородки (1 ребенок). Обследование только детей младшей группы показало бы более высокий результат прироста потока, поскольку для этой возрастной категории характерна назальная обструкция именно из-за отека слизистой оболочки полости носа. Улучшение интраназального распределения воздушной струи именно в

младшей возрастной группе наилучшим образом отражает наличие противоотечного эффекта у исследуемого средства. Это подтверждают данные риноманометрии, рассмотренные в зависимости от возраста детей (табл. 4). За период наблюдения нежелательных явлений, случаев ухудшения течения заболевания не выявлено.

Выводы

По данным передней активной риноманометрии «R-комплекс» обладает заявленным свойством уменьшать отек слизистой оболочки полости носа при наружном нанесении геля, а именно при нанесении геля на кожный покров лица в области пирамиды носа и щек.

Эффект улучшения носового дыхания через 30 минут после нанесения «R-комплекс» сопоставим с действием сосудосуживающих капель для интраназального применения.

ЛИТЕРАТУРА

- Консервативные и хирургические методы в ринологии / Под ред. М. С. Плужникова. СПб.: Диалог, 2005. 424 с.
- Пискунов Г. З., Пискунов С. З. Клиническая ринология. М.: Миклош, 2002. 390 с.
- Болезни уха, горла, носа в детском возрасте: национальное руководство / Под ред. М. Р. Богомилского, В. Р. Чистяковой. М.: ГЭОТАР-Медиа, 2008. 736 с.
- Носуля Е. В., Черных Н. М. Особенности и клиническое значение объективного тестирования носового дыхания у беременных // Рос. оториноларингология. Приложение. 2009. Т. 2. С. 256-259.
- Киселев А. Б., Овчинников А. Ю., Толстикова Т. Г., Чаукина В. А., Мирошниченко Н. А., Жукова Н. А. Новый подход к ликвидации назальной обструкции при интермиттирующем и остром инфекционном ринитах // Рос. оториноларингология. 2017. № 2 (87). С. 131-135.
- Bachmann W. Функциональная диагностика осложненного носового дыхания. Введение в риноманометрию. Шпрингер, Берлин, 1982. 31 с.

REFERENCES

- Konservativnye i khirurgicheskie metody v rinologii. Pod red. prof. M. S. Pluzhnikova [Conservative and surgical methods in rhinology. Under the editorship of Professor M. S. Pluzhnikov]. SPb.: Dialog, 2005. 424 (in Russian).
- Piskunov G. Z., Piskunov S. Z. Klinicheskaya rinologiya [Clinical rhinology]. M.: Miklosh, 2002. 390 (in Russian).
- Bolezni ukha, gorla, nosa v detskom vozraste: natsional'noe rukovodstvo. Pod red. M. R. Bogomil'skogo, V. R. Chistyakovoi [Diseases of the ear, throat, nose in childhood: national leadership. Ed. M. R. Bogomilsky, V. R. Chistyakova]. M.: GEOTAR-Media; 2008. 736 (in Russian).
- Nosulya E. V., Chernykh N. M. Osobennosti i klinicheskoe znachenie ob'ektivnogo testirovaniya nosovogo dykhaniya u beremennykh [Features and clinical significance of objective testing of nasal breathing in pregnant women]. Rossiiskaya otorinolaringologiya. Prilozhenie; 2009; 256-259 (in Russian).
- Kiselev A. B., Ovchinnikov A. Yu., Tolstikova T. G., Chaukina V. A., Miroshnichenko N. A., Zhukova N. A. Novyi podkhod k likvidatsii nazal'noi obstruktsii pri intermittiruyushchem i ostrom infektsionnom rinitakh [A new approach to the elimination of nasal obstruction in intermittent and acute infectious rhinitis]. Rossiiskaya otorinolaringologiya; 2017; 2(87):131-135 (in Russian).
- Bachmann W. Functional diagnosis of complicated nasal breathing. Introduction to rhinomanometry. Berlin: Springer, 1982. 31 (in Russian).

Чаукина Виктория Александровна - кандидат медицинских наук, доцент каф. оториноларингологии Новосибирского ГМУ. Россия, 630091, г. Новосибирск, Красный пр., д. 52; тел. +7-923-231-70-81, e-mail: vict.chau@mail.ru

Киселев Алексей Борисович - доктор медицинских наук, профессор, зав. каф. оториноларингологии Новосибирского ГМУ. Россия, 630091, г. Новосибирск, Красный пр., д. 52; тел. 8-383-2266352, +7-913-949-63-22, e-mail: kislor@list.ru

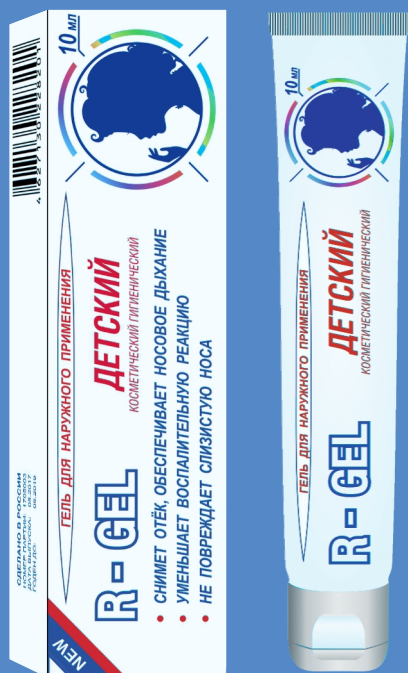Viktoriya Aleksandrovna Chaukina - MD Candidate, Associate Professor of the Chair of Otorhinolaryngology of Novosibirsk State Medical University. Russia, 630091, Novosibirsk, 52, Krasnyi ave., tel.: 7-923-231-70-81, e-mail: vict.chau@mail.ru

Aleksei Borisovich Kiselev - MD, Professor, Head of the Chair of Otorhinolaryngology of Novosibirsk State Medical University, Chief Outside Otorhinolaryngologist of Healthcare Department of Novosibirsk City Administration. Russia, 630091, Novosibirsk, 52, Krasnyi ave., tel.: 8-383-226-63-52, +7-913-949-63-22, e-mail: kislor@list.ru

НОВЫЙ СПОСОБ УЛУЧШИТЬ НОСОВОЕ ДЫХАНИЕ

R-GEL ДЕТСКИЙ

Наносится исключительно
на кожу лица в области
пирамиды носа и щёк



Клинически подтверждено: «R-GEL ДЕТСКИЙ косметический, гигиенический» обладает заявленным свойством уменьшать отек слизистой оболочки полости носа при наружном нанесении геля на кожу лица в области пирамиды носа и щёк.

Однократное нанесение геля «R-GEL ДЕТСКИЙ» уменьшает отек носовых раковин и улучшает носовое дыхание через 5-20 минут.

Продолжительность эффекта 1-8 часов. Выраженность и продолжительность эффекта зависят от причинного фактора заложенности носа и индивидуальной реакции организма.



ООО «ИННОВАЦИОННЫЕ ТЕХНОЛОГИИ ЗДОРОВЬЯ»

г. НОВОСИБИРСК, НАУКОГРАД - р.п. КОЛЬЦОВО, ТЕХНОПАРКОВАЯ, 1, ОФ. 207

WWW.R-GEL.RU

8-800-250-27-27

Исследования проведены ГБОУ ВО
Новосибирский Государственный Медицинский Университет Минздрава РФ.